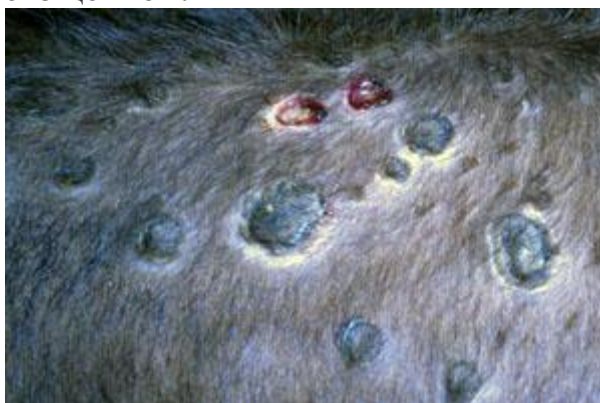

## Характеристика нодулярного дерматита КРС

Нодулярный дерматит относится к группе опасных вирусных заболеваний крупного рогатого скота. Больше всего патологии подвержены продуктивные породные животные, менее злокачественные формы бугорчатки наблюдаются у нечистокровных коров. Болезнь проявляется воспалительными процессами кожи и подкожной клетчатки, конъюнктивы, слизистых половых органов, рта и носовых ходов. Заболевание сопровождается резким снижением секреции молока, бесплодием и истощением.

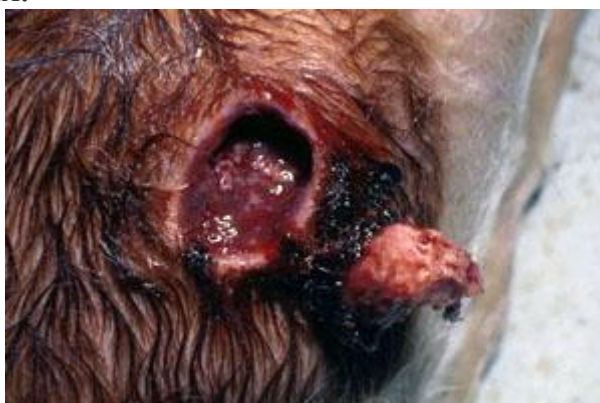

### **Эпизоотологическая характеристика**

Болезнь зародилась на африканском континенте, где в 1929-ом году впервые была зарегистрирована. Длительное время нодулярный дерматит не покидал пределы Африки, но в настоящее время получил широкое распространение в ближневосточной и южной Азии. Наибольший ущерб патология приносит сельскому хозяйству Индии. Это объясняется большим поголовьем (страна занимает первое место в мясном скотоводстве) и низким развитием ветеринарной структуры. Экономический ущерб объясняется резким ухудшением продуктивности и бесплодностью животных.

На территории нашей страны нодулярный дерматит отмечается с 2015-го года в северокавказском регионе. Также болезнь отмечается в ряде сопредельных государств – Азербайджан, Армения.

Существует несколько штаммов вируса бугорчатки – эфиопский, турецкий, гвинейский. По структуре и составу возбудитель находится в близком родстве с оспой. Кроме коров заражение возможно диких копытных (зебу, антилопы), в экспериментальных условиях добились заболевания у МРС, лабораторных животных.



Выделение вируса происходит с эпителием и содержимым гнойничков кожи и слизистых. Также находят возбудителя в моче, сперме и других секретах. Во внешнюю среду выделение микробов осуществляют коров с клинической формой, а также переболевшие животные (в сперме вирус может сохраняться до 2-3 месяцев).

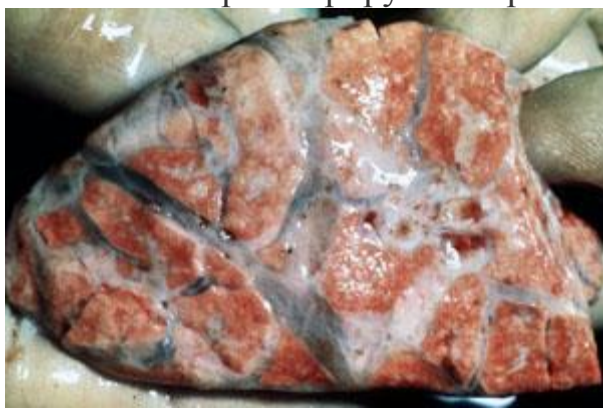
Большую роль в распространении нодулярного дерматита коров играют насекомые. При этом паразиты выступают в качестве механических переносчиков. Заражение также происходит при прямом контакте (распространение инфекции между поголовьем фермы), через предметы ухода, корм.

### **Методы клинической диагностики и выявления болезни**

После заражения, развитие болезни замедляется местным ответом организма на 2-5 дней. При этом возникает ограниченное воспаление кожи – формирование горячего бугорка, захватывающего подкожные слои, мышцы. После развивается общий инфекционный процесс – вирус выходит в кровь, отмечается подъем температуры до 41-42 градусов. На 2-3 сутки лихорадки на коже и слизистых выступает пустулезная сыпь. Узелки различаются по количеству, размеру и месту появлению. Форма обычно округлая с диаметром до 5 см.

Также у коров отмечают изменения в лимфатической системе – региональные узлы увеличиваются в размерах. При пальпации отмечается их болезненность, ограниченность подвижности. Местная температура повышена.

У больных животных регистрируют вторичные изменения:



- истощение из-за поражения слизистой ротовой полости;
- резкое снижение продуктивности вплоть до агалактии;
- изгнание плода у стельных животных;
- длительное бесплодие;
- возбудимость, шаткая походка;
- отек легких или пневмония при развитии патогенного процесса в легких.

У телят нодулярный дерматит может протекать без видимых повреждений кожи. При этом болезнь характеризуется поражением органов ЖКТ – изнуряющий понос с примесью крови и слизи. Больной молодняк залеживается, отмечается сильная лихорадка.

### **Патологоанатомические изменения**

Болезнь характеризуется смертностью до 10% заболевшего поголовья. У трупов отмечают общее истощение, павшие телята характеризуются обезвоживанием и анемичностью. Наиболее яркие изменения обнаруживаются на слизистых и серозных покровах, коже животных, подлежащих слоях. Реже в патологический процесс включаются мышцы.

На пораженных органах обнаруживают бугорки различной величины, эрозии, язвенные поверхности, участки мертвых тканей. Подкожная клетчатка инфильтрирована экссудатом, окружающие ткани отечны. Бугорок на разрезе имеет творожистую структуру.

Нодулярный дерматит характеризуется яркими патологоанатомическими изменениями в коже и слизистых.

Яркие изменения находят в лимфатической и сосудистой системах. Лимфоузлы находятся в стадии геморрагического воспаления – они сочные, бугристые, часто заполнены гнойной массой. Сосуды переполнены кровью, стенка утолщена.

Патологические нарушения затрагивают и другие органы. У взрослых животных легкие находятся в состоянии крупозной пневмонии, эмфизема или отека, часто отмечают спайки плевры. При вскрытии бронхов на их слизистой находят бугорки, а альвеолы заполнены гнойными массами. У телят поражается желудочно-кишечный тракт – слизистая находится в состоянии воспаления, покрыта эрозиями и язвами. Сосуды инъецированы, мезентеральные лимфатические узлы увеличены.

### **Лабораторная диагностика**

В нашей стране нодулярный дерматит редкое явление, поэтому немногочисленные случаи протекали с яркой клинической картиной поражения кожи бугорками и общим воспалительным процессом покровов. В то же время в ряде африканских стран патология чаще имеет атипичный характер, особенно среди молодняка. В таком случае патологоанатомическая и клиническая диагностика затруднены. Кроме того, сложность определения болезни увеличивает схожесть течения заболевания с оспой, ящуром и рядом других заболеваний.

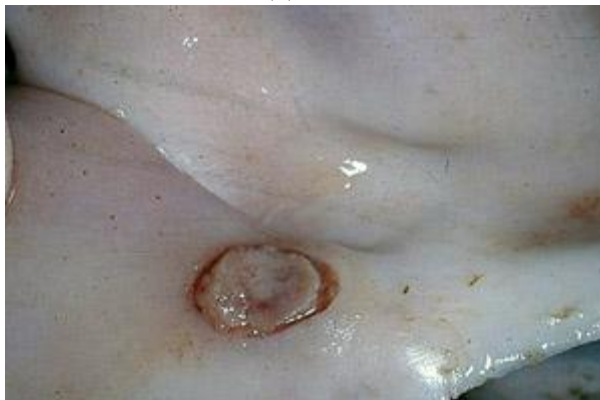Для исследования отбирают пробы (соскобы с пораженного участка или кусочки органов от павших животных) с кожи, слизистых. Также возможна диагностика сыворотки крови на наличие антител (появляются на 20-е сутки болезни). Положительные результаты дает гистологическое изучение тканей с поврежденного участка – на нем отмечают воспалительные процессы в сосудах клетчатки, преобладание эпителиоидных клеток, наличие включений.

Терапевтические мероприятия

В настоящее время не разработано специфических средств, направленных на подавление возбудителя нодулярного дерматита КРС. Для лечения используют симптоматические средства, облегчающие течение заболевания.

Важно предупредить развитие осложнений – пневмонии у взрослого поголовья и тяжелых форм энтерита у молодняка (осложнение пастереллезом,

сальмонеллезом). С этой целью практикуют использование сильных антибиотических средств – Нитокс, тетрациклин, олеандомицин. Для молодняка высокую эффективность показывает использование внутривенных новокаиновых блокад.



Важно обеспечить скот хорошим питанием и содержанием. Пораженные участки кожи рекомендуется обрабатывать линиментом Вишневского, синтомициновой или цинковой мазью.

Так как болезнь характеризуется массовостью (до 90% поголовья), то на крупных фермах целесообразно организовать групповые методы обработок. С этой целью устраивают души дезинфицирующими средствами, либо распыление препаратов с использованием аэрозольных генераторов. Последний метод наиболее эффективен при осложнении заболевания легочными формами.

### **Методы профилактики**

В ряде африканских стран используется два типа вакцин, изготовленных на основе возбудителя аналогичного заболевания у МРС, но его применение часто сопровождается осложнениями.

Проведение профилактической вакцинации крупного рогатого скота гетерологичной живой аттенуированной вирусной вакциной из штаммов каприпоксовирусов, полученных от овец и коз. В Российской Федерации имеются три производителя вакцины против оспы овец и коз (ФГБУ ВНИИЗЖ, ГНУ ВНИИВВиМ Россельхозакадемии, ФКП «Армавирская биофабрика»), все они используют для производства данной вакцины варианты аттенуированного штамма НИСХИ вируса оспы овец.

Минимальная рекомендуемая полевая доза вакцины должна составлять 3,0-3,5 lg ТЦД<sub>50</sub>. То есть, для профилактики заразного узелкового (нодулярного) дерматита крупного рогатого скота рекомендовано применять указанную вакцину для взрослого (старше 6 месяцев) поголовья крупного рогатого скота в 10-кратной «овечьей» дозе. Молодняк крупного рогатого скота рекомендовано вакцинировать с 3-месячного возраста в 5-кратной прививной дозе.

**Наиболее эффективным методом профилактики является предупреждение заноса возбудителя:**

- карантин всех животных с обязательной диагностикой;
- запрет ввоза скота из неблагополучных зон;

- также запрещается завозить корма, продукцию скотоводства из районов и стран, неблагополучных по болезни;
- борьба с насекомыми и другими вредителями, так как они являются основным фактором переноса вируса;
- регулярное обследование скота.

При возникновении и подозрении на дерматит следует немедленно сообщить в ветеринарные органы. На местность накладывают ограничения – запрещается любые перемещения скота. Больных коров следует отделить и лечить с применением симптоматических средств. Так как болезнь нова для России, то больной скот следует немедленно убить, а животных находящихся с ним в контакте изолировать. Помещения подвергают ежедневной дезинфекции вплоть до получения отрицательных диагностических результатов.